

# 平成28年度 神戸市婦人団体協議会合同研修会

「平成28年度神戸市婦人団体協議会合同研修会」が9月23日午後1時から、神戸文化ホール中ホールで開かれました。社会医療法人大


道会森之宮クリニック（PET画像診断センター）の高見元敬特任所長 が「がんが見つかったとき、あなたは どうしますか〜セカンドオピニオンをふくめて〜」と題して、パワーポイントを交え講演。高見先生からあらためて原稿をいただきました。

# がんを恐れ過ぎないで

社会医療法人大道会 森之宮クリニック（PET画像診断センター） 高見 元敬 特任所長

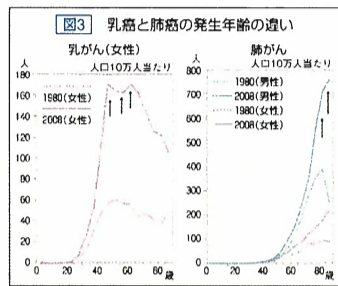
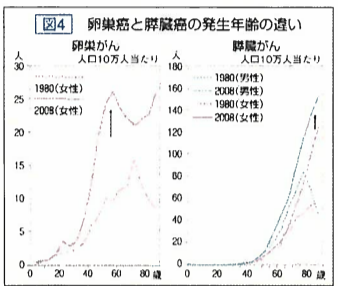
たかみ・もとひさ 1936年1月1日生まれ。61年信州大医学部卒。66年大阪大大学院博士課程修了（癌治療学、医学博士）。その後、大阪大医学部（文部教官）、市立豊中病院病院長、市立柏原病院病院長などを経て、2006年社会医療法人大道会森之宮クリニック（PET画像診断センター）所長。16年同特任所長就任。これまで日本胃腸学会、日本消化器外科学会、日本大腸

肛門学会、日本消化器内視鏡学会、日本臨床外科学会、日本消化器病学会などの評議員を歴任。専門領域は消化器がんを中心とした悪性腫瘍の診断と治療（外科学、内視鏡診断学）。 主な著書・論文は、臨床医のための「PET/CTによる悪性腫瘍の画像診断」（共著：南江堂）▽21世紀の病院医療〜病院経営とリスクマネジメント（共著：南江堂）など。




## 状態や治療法冷静に相談を

「そのまが怖くない」のまが怖くない、がんの怖さから強みが出る、がんの怖さから強みが出る。がんが見つかったとき、あなたは どうしますか〜セカンドオピニオンをふくめて〜。高見先生からあらためて原稿をいただきました。

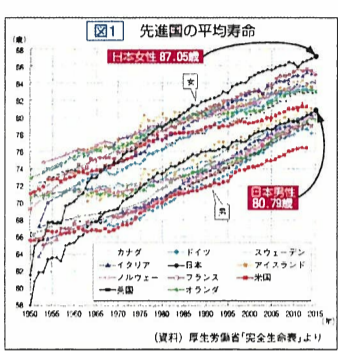


「がんは怖い」と思っている方が多いと思いますが、がんは怖い病気ではありません。怖いのは「がんが見つかったとき、あなたは どうしますか」という問いかけです。がんが見つかったとき、あなたは どうしますか〜セカンドオピニオンをふくめて〜。

「がんが見つかったとき、あなたは どうしますか〜セカンドオピニオンをふくめて〜」。高見先生からあらためて原稿をいただきました。



データを紹介しながら「がんは怖い」と解説する森之宮クリニックの高見元敬特任所長＝神戸文化ホール



### 治療成績の良いがんが悪いがん

治療後どれくらい生き延びることができるか

がんの種類	5年生存率（比較）
乳がん	90.9%
前立腺癌	97.5%
子宮癌	75.5%
大腸癌	70.2%
悪性リンパ腫	64.2%
胃癌	62.3%
肺癌	57.7%
肝・胆管癌	35.0%
食道癌	33.4%
膵癌	28.3%
腎臓癌	8.7%

乳がんは、発見が早いと治療成績もよく、生存率も高いがんです。高見先生が「がんが見つかったとき、あなたは どうしますか〜セカンドオピニオンをふくめて〜」と題して講演されました。

### 講演 「がんが見つかったとき、あなたは どうしますか〜セカンドオピニオンをふくめて〜」

## 早期発見なら生存率高い

### 講演 「がんが見つかったとき、あなたは どうしますか〜セカンドオピニオンをふくめて〜」


## セカンドオピニオン

「がんが見つかったとき、あなたは どうしますか〜セカンドオピニオンをふくめて〜」。高見先生からあらためて原稿をいただきました。

## 正しい情報を持った医師探そう

「がんが見つかったとき、あなたは どうしますか〜セカンドオピニオンをふくめて〜」。高見先生からあらためて原稿をいただきました。

## 最終判断は自分自身で



セカンドオピニオンの注意点なども詳しく解説した高見元敬特任所長

「がんが見つかったとき、あなたは どうしますか〜セカンドオピニオンをふくめて〜」。高見先生からあらためて原稿をいただきました。

## 2度も救われた私の命

「私は10年前にセカンドオピニオンの機会巡り合いました」。今から10年前、私は進行性大腸がんを診断され、開腹手術を受けました。がんと見つかったのは、それまで通っていた病院で、その病院で手術を受けるつもりで、セカンドオピニオンを求めました。高見先生を紹介されたとき、PET検査を受けました。

「セカンドオピニオン」  
株式会社フジ取締役会長 田中 米治氏（72）

PET検査は、がんの転移の有無など、全身を確認できる検査です。高見先生が「がんが見つかったとき、あなたは どうしますか〜セカンドオピニオンをふくめて〜」と題して講演されました。

PET（ペット）検査についてのお問い合わせは 社会医療法人大道会 森之宮クリニック（PET画像診断センター） 〒537-0025 大阪市東成区中道1の3の15

## PET検査 高い診断精度 転移の有無など全身を確認

図3 3つの癌が同時に発見された症例

図4 PET検査で直腸癌と胃癌が同時に見つかった症例

図5 乳がんの転移

図6 膵臓リンパ節転移

図7 PETで発見された乳がんの骨転移（多発）

図8 PET/CT検査でよくわかるがん

図9 PET検査でわかるがん